



Virtual Round Table

Nel paziente con **dry eye**
l'infiammazione c'è anche quando non la vedi

ULCERA NEUROTROFICA IN ESITI DI MULTIPLE CHIRURGIE PER DISTACCO DI RETINA

Francesca Parisi

Dirigente medico Ospedale Maria Paternò Arezzo di Ragusa

PAZIENTE

Età Paziente	71
Sesso	Maschio
Attività lavorativa	Farmacista in pensione

ANAMNESI

Generale	<ul style="list-style-type: none">■ Trombofilia■ Ipertensione arteriosa
Oculare	<ul style="list-style-type: none">■ Pseudofachico da circa 5 anni.■ Intervento di pneumoretinopessia in OD per distacco di retina■ Intervento di vitrectomia + olio di silicone per dr recidivato■ Intervento per rimozione olio di silicone in OD

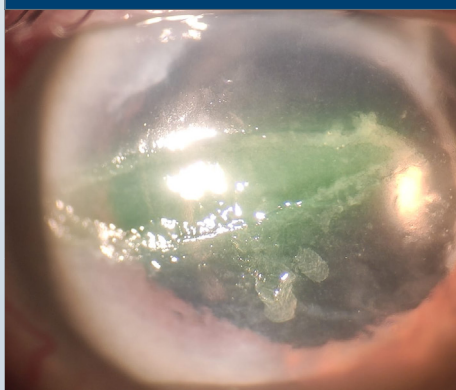TERAPIE IN ATTO

Ciclopentolato cloridrato collirio 4 volte al dì
Tobramicina-Desametasone 4 volte al dì

SINTOMI

Punteggio questionario OSDI: 29
--

ESAME OBIETTIVO



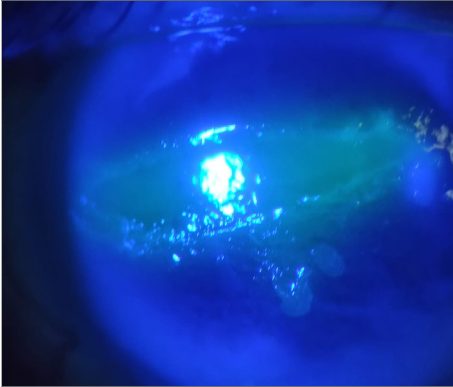
- OD: iperemia congiuntivale, ulcera corneale lineare da h3 a h9, strie della Descemet
- Tono digitalmente normotonico
- Fundus retina ovunque sul piano



Virtual Round Table

Nel paziente con **dry eye**
l'infiammazione c'è anche quando non la vedi

ESAMI II LIVELLO



- Fluo positività
- Ridotta/assente sensibilità corneale al filo
- Schirmer 8.5 mm

ESAMI EMATOCHIMICI

- Riconcontro di diabete mellito di nuova diagnosi (glicemia a digiuno 225 mg/dl)
- pCR: 12.7 mg/L
- VES: 51

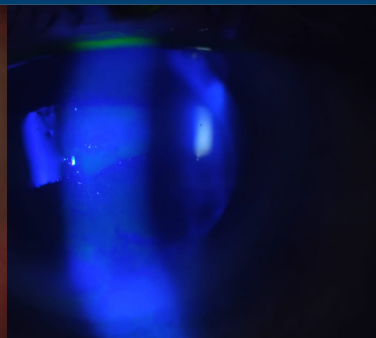
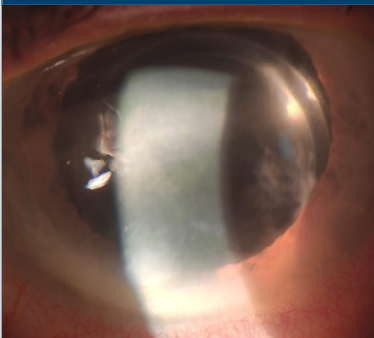
DIAGNOSI

OD: Ulcera neurotrofica in esiti di multiple chirurgie per distacco di retina

TERAPIA

- PRP (Platelet Rich Plasma) collirio
- Thealoz Duo collirio
- Tobramicina rafforzata collirio
- Vancomicina collirio
- Atropina collirio
- Idrocortisone sodio fosfato 3,35 mg/ml

FOLLOW UP A 10 GIORNI



- OSDI: 19
- Fluo negatività
- Test di Schirmer: 11 mm
- BUT: 17 sec



Virtual Round Table

Nel paziente con **dry eye**
l'infiammazione c'è anche quando non la vedi

CONSIDERAZIONI FINALI

Anche innanzi a patologie gravi dalla gestione chirurgica complessa rimane fondamentale mantenere l'attenzione mirata al controllo dell'infiammazione non solo intraoculare ma anche di superficie.